



DEPPE vs. OSSWALD



Deppe: Mal ehrlich, Osswald, wie lange wollen Sie sich das noch antun?

Osswald: Wie meinen, Deppe?

Deppe: So stur wider den Stachel löcken.

Osswald: Fachlich oder berufspolitisch?

Deppe: Sowohl als auch, Osswald. Das ist doch hochgradig anstrengend. Warum machen Sie das?

Osswald: Weil ich neben dem Saupark in Niedersachsen geboren bin, in Westfalen aufgewachsen und seit 30 Jahren in Bayern lebe?

Deppe: Sie Ärmster! Als Sturkopp geboren und immer unter Sturköppen gelebt. Wie heißt es noch? Man muss schon einen Scheffel Salz mit einem westfälischen Bauern gegessen haben....

Osswald: Versenkt, Deppe! Mein Großvater war tatsächlich ein sturköpfiger Landwirt in Thüringen.

Deppe: Ihr Vater?

Osswald: Ausgesprochen sturköpfiger Physiker.

Deppe: Und Ihre Mutter?

Osswald: Auch nicht von schlechten Eltern. Sturköpfige Tuchhändlerstochter im Freistaat Danzig.

Deppe: Und wie sind Sie nach Bayern gekommen?

Osswald: Auf der Flucht nach Italien in München hängen geblieben.

Deppe: Wegen der Berge?

Osswald: Gab's da damals schon Berge?

Deppe: Jetzt aber mal im Ernst, Osswald.

Osswald: Fachlich, solange die Endodontologen uns Allgemeinzahnärzten und neuerdings auch unseren Patienten über die Regenbogenpresse unter billiger Inkaufnahme der Falschinformation und Unkollegialität ein nicht indikationsgerechtes und international bereits als gescheitert angesehenes Behandlungsprotokoll als lege artis regelrecht „verkaufen“ wollen.

Deppe: Ein weniger diplomatischer Mensch als Sie würde das möglicherweise sogar als Verbiegung der Wahrheit bezeichnen?

Osswald: Danke, Deppe, endlich sagt es mal jemand.

Deppe: Dass die Wahrheit verbogen wird, Osswald?

Osswald: Dass ich der geborene Diplomat bin, natürlich! Jetzt, da es Schrift geworden ist, kann ich es endlich zitieren.

Deppe: War mir ein Vergnügen. Und berufspolitisch?

Osswald: Ich bin gerne Allgemeinzahnarzt und möchte mit keinem Spezialisten für Teilzahnheilkunde tauschen. Das wäre mir zu langweilig. Zahnheilkunde ist schließlich ein genau so schnuckeliger wie vom Einzelnen vollständig überschaubarer Fachbereich innerhalb der vielen medizinischen Fachrichtungen. Sie gehört zwar nicht zu den ganz großen Fächern wie Innere, Chirurgie, Gynäkologie oder Kinderheilkunde. Sie muss sich aber, wenn sie fachgebietsübergreifend ausgeübt wird, weiß Gott nicht hinter anderen kleinen Fächern wie beispielsweise der Augen- oder Hals-Nasen-Ohren-Heilkunde verstecken.

Deppe: Und was hat das jetzt mit Politik zu tun?

Osswald: Eine ganze Menge. Schon mal einen niedersächsisch-westfälischen Bayern gesehen, der sich wie ein Ochse zur Schlachtbank führen lässt? Wer kämpft, kann verlieren, wer nicht kämpft, hat schon verloren.

Deppe: Brecht.

Osswald: Drei minus, Deppe. Soll er selbst nur zitiert haben.

Deppe: Rosa Luxemburg?

Osswald: Um unsere berechtigten Interessen erfolgreich zu vertreten, haben erfahrene Allgemeinzahnärzte den Berufsverbände der Allgemeinzahnärzte gegründet....

Deppe:der ja, zumindest politisch gesehen, die Arbeit macht, die man vom Freien Verband erwartet hätte.

Osswald: Der FVDZ der Gründungsväter hätte es garantiert als seine genuine Aufgabe begriffen, die Pläne von

BZÄK, DGZMK und dem Verein der Hochschullehrer zu vereiteln, die Weiterbildungsordnung zum Nachteil von Allgemeinzahnärzten und Patienten zu kippen und unter die eigene Kontrolle zu bringen.

Deppe: Ein Verband, der sich in einem derart freien Fall befindet wie der ehemals freie, kann das nicht mehr leisten, weil er hochgradig inhomogen ist. Spätestens seit seiner bayerischen Affäre sind seine Ziele nicht mehr sicher auszumachen.

Osswald: Zumindest nicht die gemeinsamen.

Deppe: Immerhin bemüht er sich mit seiner Initiative „young dentists“, neue Mitglieder zu gewinnen und seine überalterte Struktur zu verjüngen.

Osswald: Und, Deppe, was macht er als Erstes?

Deppe: Er nimmt den jungen Kolleginnen und Kollegen den Namen ihres Clubs und lässt ihn sich als Markenzeichen eintragen.

Osswald: Auch nicht gerade das, was man so als den Hit im Sinne von Vertrauen bildenden Maßnahmen bezeichnen würde.

Deppe: Und deshalb wurde der BVAZ gegründet?

Osswald: Nicht nur deshalb, Deppe. Aufgrund meiner Anamnese habe ich nach wie vor sehr gute Kontakte zu ärztlichen, insbesondere allgemeinärztlichen Kreisen.

Deppe: Das, was bei den Allgemeinärzten passiert, kommt mit der üblichen Verzögerung auch auf die Allgemeinzahnärzte zu.

Osswald: Deshalb orientiert sich der BVAZ am Berufsverband der Allgemeinärzte. Die standen bereits mit einem Bein jenseits der Klippe, ehe es ihnen durch die Gründung ihres Berufsverbandes gelungen ist, die Fachärzte in die Position zurückzudrängen, die ihnen zukommt. Dafür zu sorgen, dass es bei uns gar nicht erst so weit kommt, sind wir angetreten. In diesem Zusammenhang

möchte ich an dieser Stelle auf die Rede eines Allgemeinarztes hinweisen, die genau das beschreibt.

Deppe: Nur zu, Osswald.

Osswald: Wer Internet-Zugang hat: <http://snipurl.com/21tm1>. Wer keinen hat, sollte jemanden bitten, ihm das auszudrucken. Das sollte jeder Allgemeinzahnarzt in einer ruhigen halben Stunde sorgfältig lesen. Danach wird er keine Zweifel mehr haben, dass die Gründung des BVAZ notwendig und überfällig war.

Deppe: Wir Allgemein Zahnärzte brauchen in Zeiten des Umbruchs unbedingt einen bundesweit organisierten Verbund, der ganz besonders unsere medizinischen Interessen wahrnimmt. Die sind ja in den kriegerischen berufspolitischen Auseinandersetzungen der letzten Generation ziemlich unter die Räder gekommen.

Osswald: Nur deshalb konnte es soweit kommen, dass wir zurzeit jedes Jahr 1,8 Milliarden Euro für die Versorgung unserer Patienten verlieren und damit die maroden Krankenkassen ganz alleine sanieren. Noch dazu haben wir jetzt einen BEMA, der die Extraktion erhaltungswürdiger Organe vorschreibt, wenn der Patient ihren Erhalt nicht privat honorieren kann oder will. Das ist praktisch eine Aufforderung zur Körperverletzung, von der ich mir nicht vorstellen kann, dass sie vor Gericht Bestand hat.

Deppe: Organerhalt nur noch für die Reichen und Schönen. Dabei war die BEMA-Reform unter dem Vorzeichen der Begünstigung des Zahnerhalts angesetzt worden.

Osswald: Das ist mit unserem Bild von Zahnheilkunde nicht zur Deckung zu bringen. Viel schlimmer ist, dass nach Professor Noacks Visionen ein Netzwerk von strahlenden Spezialisten, Mastern und Fachzahnärzten mit der Lizenz zur *lege artis* - Behandlung installiert werden soll.

Deppe: Und wer behandelt dann die Patienten, die sich den Spezialisten nicht leisten können oder wollen?

Osswald: Noacks dusselige Haus Zahnärzte mit eingeschränktem Behandlungsspektrum natürlich.

Deppe: Und wie werden die Patienten dann behandelt, Osswald?

Osswald: Irgendwie eben, Deppe. In den Augen der Hochschullehrer in keinem Fall jedoch *lege artis*.

Deppe: Das kann es ja wohl nicht sein.

Da darf kein Weg hinführen.

Osswald: In das bestehende berufspolitische Vakuum stößt die Hochschule vor und versucht, die Weiterbildungsordnung zu kippen und unter die eigene Kontrolle zu bringen.

Deppe: Die Gründung des BVAZ (www.bvaz.de) war vor diesem Hintergrund ein Glücksfall.

Osswald: Sie wissen, wie ungern ich Ihnen widerspreche, Deppe. Aber ein Glücksoder gar Zufall war die Gründung des BVAZ nun weiß Gott nicht.

Deppe: Zurück zur Medizin. Schon die ZM gelesen?

Osswald: Sicher. Ich bin ja nicht nachtragend. Deshalb lese ich auch Zeitschriften, zu deren Bezahlung ich gezwungen werde, selbst wenn sie sich schlecht oder gar nicht begründet weigern, meine Anmerkungen zur real existierenden Zahnheilkunde abzudrucken. Welche Ausgabe meinen Sie?

Deppe: Nr. 4, Februar 2008, interaktive Fortbildung „Paro-Therapien“. Hier ist der Internet Link: www.zm-online.de/m5.htm. Da kann man die vorgestellten Fälle anschauen. Einfach auf das Heft 4/2008 klicken.

Osswald: Da habe ich schon den Titel nicht verstanden: „Von Fall zu Fall“. Und dann werden zwei mittelschwere Fälle vorgestellt, bei denen sich die Therapie in keiner Weise unterscheidet.

Deppe: Vielleicht gibt es ja nur eine Therapie für alle Fälle, Osswald.

Osswald: Sieht ganz so aus, Deppe. Die Behandlung der Parodontitis ist in der Tat sehr einfach, wenn sie systematisch erfolgt. Den bakteriellen Infekt betreffend gibt es aber immerhin zwei Alternativen. Man kann abhängig von Befund und Verlauf in den allermeisten Fällen ohne, muss aber in einer Minderheit von Fällen mit Antibiotikum behandeln.

Deppe: Und damit wollen die Parodontologen die Notwendigkeit eines Fachzahnarztes für Parodontologie begründen?

Osswald: Sieht ganz so aus, Deppe. Wenn man näher hinschaut, können sie das aber gar nicht. Angeblich sollen ja 40 % der erwachsenen Deutschen an einer behandlungsbedürftigen Parodontitis leiden.

Deppe: Wenn das wirklich so ist, dann handelt es sich um ein ernstes Problem der Volksgesundheit. Das ist mit Spezialisten, Mastern oder gar Fachzahnärzten nicht zu lösen. Da führt nun wirklich kein Weg am kompetent diagnostizierenden und indikationsgerecht therapierenden Allge-

meinzahnarzt vorbei.

Osswald: Zumindest, wenn man noch in diesem Jahrhundert ein wenig vorankommen will. Ich weiß auch nicht, wie man auf solche Zahlen kommt. Ich kenne deutschlandweit eine große Zahl von kompetent behandelnden Allgemeinzahnärzten, aus deren Praxis sie nicht stammen können.

Deppe: Möglicherweise handelt es sich um das selektierte Klientel einer Universitätsklinik.

Osswald: Das könnte es erklären.

Deppe: Oder es handelt sich um die Untersuchung einer Hochrisikogruppe. Vielleicht ist es ja ähnlich wie bei den Kindern, bei denen eine relativ kleine Gruppe den gesamten Schnitt verdirbt.

Osswald: Vielleicht, Deppe. Aber gerade bei diesen Patienten kann ich mir nicht vorstellen, dass sie bei den Spezialisten Schlange stehen werden, um sich um die Mehrkosten zu reißen.

Deppe: Gerade in der Parodontologie wird exemplarisch deutlich, dass wir keine neuen Spezialisten, sondern vielmehr den fachübergreifend im Sinne von Oralmedizin behandelnden Allgemeinzahnarzt brauchen, der den gesamten Fachbereich überblickt.

Osswald: Deshalb fordert der Wissenschaftsrat die Hochschulen ja auch auf, endlich in diesem Sinne zu lehren und zu forschen.

Deppe: Bei der Parodontitis handelt es sich zweifellos um ein großes Krankheitsbild. Und große Krankheitsbilder sind in aller Regel multifaktoriell bedingt. Auch hier macht die Zahnmedizin garantiert keine Ausnahme von der Medizin.

Osswald: Besonders was die Elimination von Kofaktoren betrifft, die bei der Entstehung der Defekte und der Aufrechterhaltung des entzündlichen Geschehens eine maßgebliche Rolle spielen, gibt es deutliche Notwendigkeiten, die über die Behandlung des bakteriellen Infektes weit hinausreichen. So ist beispielsweise die fachübergreifende Beurteilung von Funktionsstörungen nebst indikationsgerechter Therapie erheblich anspruchsvoller als die eigentliche Parodontalbehandlung

Deppe: Das sieht man sehr schön an den in der ZM vorgestellten Fällen,...

Osswald: ... bei denen einen der mächtige Kofaktor Funktionsstörung sowohl beim Blick auf das klinische als auch das röntgenologische Bild geradezu anspringt, Deppe. Im Grunde kann man mit Blick auf

das Röntgenbild sagen, wie das klinisch aussieht, wenn noch nicht entsprechend behandelt wurde, und umgekehrt.

Deppe: Wie meinen, Osswald?

Osswald: Der Fall aus der Uni Würzburg betrifft eine Patientin mit Zustand nach kombiniert kieferorthopädisch-chirurgischer Therapie mit Vorverlagerung des Unterkiefers.

Deppe: Bei dieser Anamnese müssten beim Behandler die roten Funktionslampen sofort aufleuchten. Nach kieferorthopädischen Behandlungen sind okklusale Früh- und Fehlkontakte nicht

gerade selten. Oftmals sind die Zähne zwar optisch schön gestellt, weisen aber häufig Früh- und Fehlkontakte auf oder werden durch Scherkräfte fehlbelastet. Da ist ein abschließender okklusaler Feinschliff in entspannter Zentrik indiziert, der oft nicht oder nicht sorgfältig genug vorgenommen wird. So genau kann man Zähne kieferorthopädisch eben nicht einstellen, dass sich ein abschließendes Einschleifen in entspannter Zentrik erübrigt.

Osswald: Die Würzburger Patientin hat im Schlussbiss klinisch deutlich erkenn-

bare frontale Fehlkontakte. Da scheint mir der Unterkiefer etwas weit nach mesial geraten zu sein und die OK-Front zu traumatisieren, ohne dass das durch Einschleifen korrigiert wurde. Folgerichtig ist der Knochenabbau nur an den OK-Frontzähnen bei hohen Lockerungsgraden massiv ausgebildet. Die Auffächerung beginnt gerade. Im Seitenzahnbereich sind die Befunde bis auf einen Einbruch zwischen 36 und 37 wenig auffällig und eher altersentsprechend.

Deppe: Typisch juvenile Parodontitis, Osswald!

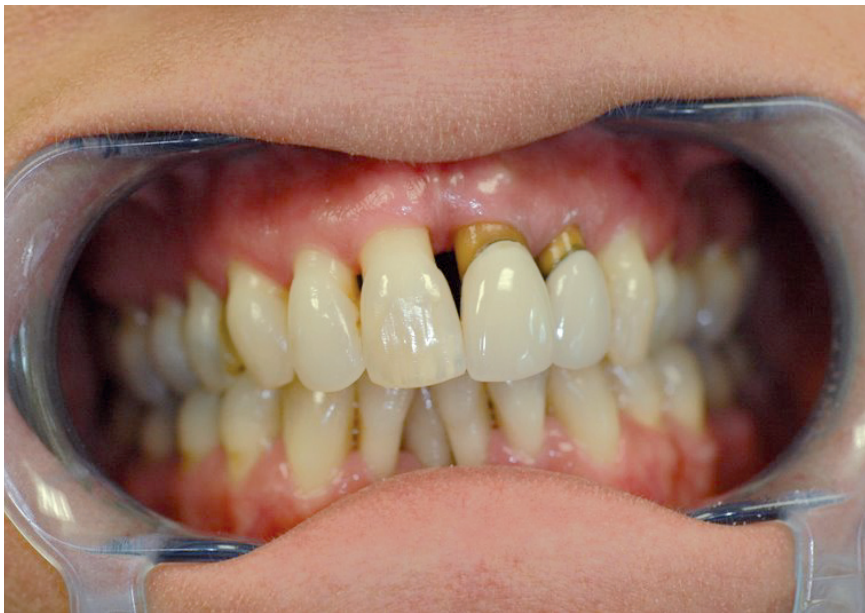

Abb.1: Aufgrund des sekundären Engstandes mit Mesialisierung der UK-Frontzähne kommt es zu einer systematischen Traumatisierung der OK-Frontzähne bei jedem Schlussbiss.

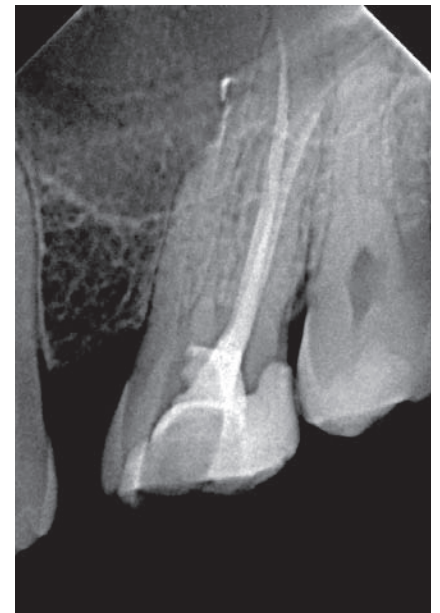


Abb.2: Zustand nach Revision der mesialen Wurzel wegen anhaltender Beschwerden nach WF

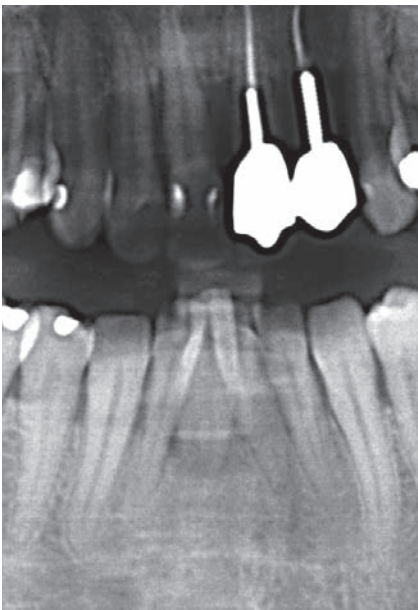


Abb.3: Das Röntgenbild zeigt den durch Dauertrauma verursachten, massiven Knochenabbau.

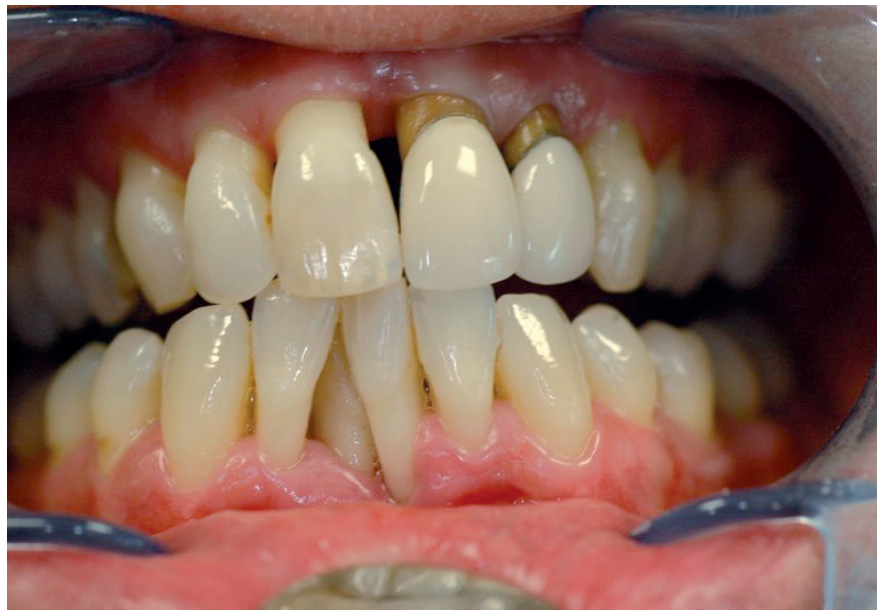

Abb.4: Der sekundäre Engstand führt zu Schachtelstellung und Verlängerung der UK-Frontzähne mit Ausbildung eines typischen „Zahnsträußchens“.

Osswald: Keine Polemik, Deppe! Natürlich ventiliert die Autorin diese Diagnose.

Deppe: Obwohl gerade dieser Fall sehr deutlich zeigt, auf welch schwachen Füßen sie steht.

Osswald: Die Diagnose, Deppe, die Diagnose!

Deppe: Es sei denn, die Parodontologen wollen uns jetzt auch noch ernsthaft glauben machen, dass es sogar Bakterien gibt, die neben der Front isoliert die linken unteren Sechser befallen.

Osswald: Nach dem Röntgenbild besteht jedenfalls der dringende Verdacht auf Früh- oder Fehlkontakte zu 26, der als verlängert imponiert. Schade, dass die Patientin oralmedizinisch nicht untersucht wurde. Schauen Sie einmal auf die Abbildung 1, die eine verwandte Situation in der Front zeigt.

Deppe: Sehr schöner Behandlungserfolg. Wurde die Parodontalbehandlung von einem Spezialisten durchgeführt?

Osswald: Keineswegs, Deppe. Von der ausgesprochen charmanten Kollegin Micheelsen. Sie ist Mitglied im BVAZ und praktiziert auf dem platten Land. Schauen Sie einmal auf die Wurzelkanalfüllung in Bild 2.

Deppe: Ganz nahe am amazing shape. Was ist mit der mesialen Wurzel?

Osswald: Der Kanal musste wegen anhaltender Beschwerden nach Wurzelkanalbehandlung nach dem so genannten Goldstandard der Endodontologen revidiert werden. Nachdem die Kollegin jetzt nach meinem Protokoll behandelt, hat sie die voraussagbar erfolgreiche Endodontie auch in etwas schwierigeren Fällen im Griff

Deppe: Die fachübergreifende Zahnheilkunde, die der Wissenschaftsrat von der Hochschule einfordert, wird von kompetenten Allgemein Zahnärzten also bereits praktiziert.

Osswald: Da hat die Hochschule einiges nachzuholen.

Deppe: Ist das auch ein kombiniert kieferorthopädisch-chirurgischer Fall?

Osswald: Die gehören ja eher zur Ausnahme von der Regel. In diesem Fall handelt es sich um einen ausgeprägten sekundären Engstand. Solche Fälle sind ausgesprochen häufig. Leider sieht man fast genau so regelmäßig, dass sie nicht indikationsgerecht behandelt werden. Die Abbildungen 3 und 4 zeigen die sehr deutlich verlängerten UK-Frontzähne in pathognomonischer Schachtelstellung. Sowohl

klinisch als auch röntgenologisch sind die Schäden, die eine solche Dauertraumatisierung verursacht, nicht zu übersehen.

Deppe: Wie kommt es eigentlich zu diesen sekundären Veränderungen der Zahnstellung?

Osswald: Die Okklusion ist ja nicht statisch, sondern vielmehr ausgesprochen dynamisch. Sie verändert sich ein Leben lang. Durch die Funktion, besonders aber durch Funktionsstörungen und/oder durch den unphysiologischen Gebrauch der Zähne im Sinne von schlechten Gewohnheiten werden diese Veränderungen mehr oder weniger stark beschleunigt. Das kann im individuellen Einzelfall eine ganz unterschiedliche Ausprägung haben, die sich in ganz unterschiedlichen klinischen und röntgenologischen Befunden manifestiert.

Deppe: Die Menschen sind weder alle gleich noch gleich gut ausgestattet. Genau wie es mehr oder weniger leistungsfähige Hirne, Lebern und Nieren gibt, gibt es natürlich auch unterschiedliche Qualitäten bei Zähnen, Zahnhalteapparat, Knochen und Immunsystem.

Osswald: Was der eine ein Leben lang aushält ...

Deppe: ... macht den anderen in relativ kurzer Zeit ziemlich fertig. Aber wie kommt es denn jetzt zu diesem so typischen Bild des „Sekundären Engstandes des Erwachsenen“?

Osswald: Darüber, warum er sich in dieser Weise entwickelt, gibt es die abenteuerlichsten Theorien. Das „Wie“ und „Warum“ ist sicherlich jegliche Forschung wert, für die Therapie aber gar nicht so entscheidend. Tatsache ist, dass es mit fortschreitender Jugend ausgesprochen häufig zu einer Mesialisierung der UK-Seitenzähne kommt. Vielleicht haben Zähne auch nur eine angeborene Tendenz zur Mesialisierung, die ein Leben lang anhält, damit die Kontaktpunkte eng bleiben. Man beobachtet ja gelegentlich auch einen spontanen Lückenschluss, fast ohne Kippung und ohne jegliche kieferorthopädische Maßnahme.

Deppe: Es sei denn, sie können unter funktioneller Belastung nach distal in eine Lücke wandern.

Osswald: Ich denke jedoch, dass das auch eine ganze Menge mit funktionalen Kräften zu tun hat...

Deppe: ... also mit Kräften, die unter physiologischen, insbesondere aber nicht physiologischen Bedingungen auf die

Zähne einwirken.

Osswald: Wie dem auch sei, Deppe. Durch die Mesialisierung kommt es in jedem Falle zwangsläufig zu einem Platzmangel in der UK-Front. Die UK-Zähne müssen also ausweichen, weil zunehmend Platz fehlt, um entspannt und gerade nebeneinander zu stehen.

Deppe: Es bleibt ihnen gar nichts anders übrig, als eine Schachtelstellung einzunehmen, wobei der eine oder andere nach frontal ausweicht, während der andere oder eine nach lingual gedrückt wird. Gleichzeitig verlängern sie sich und bilden das typische Zahnsträußchen.

Osswald: Das ist in erster Linie eine Frage von Statik und Mechanik. Da immer mindestens ein Zahn nach frontal ausweicht, kommt es, wenn nicht gerade ein deutlicher Rückbiss vorliegt, nachgerade zwangsläufig zu traumatischen Frühkontakten mit den OK-Frontzähnen. Diese lockern sich, weil sie ebenfalls ausweichen müssen, und fächern dabei auf. Die jeweilige Ausprägung ist natürlich höchstindividuell und das jeweilige Ausmaß von vielen unterschiedlichen Qualitäten aller beteiligten Strukturen abhängig. Man sieht auch gar nicht selten Patienten, die in der Folge in das linguale Parodontium der OK-Frontzähne einbeißen und es traumatisch beschädigen oder gar ruinieren.

Deppe: Aufgrund der generell schlechteren Qualität des Oberkieferknochens gegenüber demjenigen im Unterkiefer nehmen die Oberkieferzähne in der Regel deutlich stärkeren Schaden als ihre Antagonisten. Natürlich gibt es auch Ausnahmen von der Regel.

Osswald: Oben total, unten Stahl, ganz normal!

Deppe: Häh?

Osswald: Zahnärztlicher Volksmund, Deppe. Den Spruch müssten Sie eigentlich kennen. Sie sind doch ein alter Knochen.

Deppe: Sie sind ja ausgesprochen charmant unterwegs, Osswald.

Osswald: Die sich in einem ersten Stadium verbreiternden Parodontalspalten der unter Dauertrauma stehen OK-Frontzähne bilden einen locus minoris resistentiae, an dem die Bakterien den Verteidigungsring „Körperhülle“ überwinden können. Das müssen sie ja erst einmal schaffen. Dass die Körperabwehr bei Dauertrauma in ihrer Leistungsfähigkeit eingeschränkt ist, versteht sich eigentlich

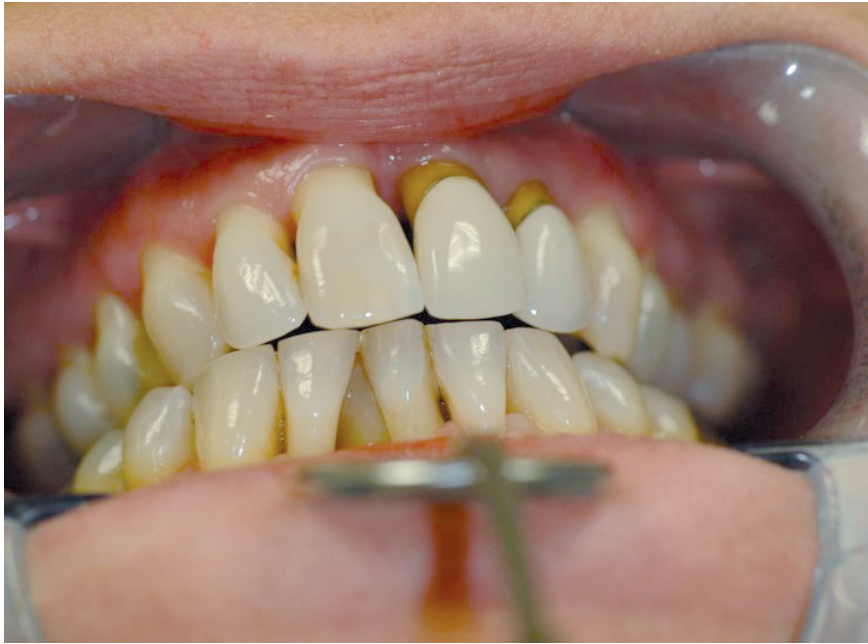

Abb.5: Zustand nach Konturierung der UK-Front

von selbst.

Deppe: Was heilen soll, muss ruhig gestellt werden ...

Osswald: ... ist einer der wesentlichen Lehrsätze der Medizin!

Deppe: Insbesondere in der Nacht, wenn die notwendigen Reparaturarbeiten laufen, muss Ruhe herrschen. Wie kann man eigentlich so vermessen sein anzunehmen, fundamentale medizinische Lehrsätze würden in der Zahnheilkunde nicht gelten?

Osswald: Jetzt sind die Bakterien also drin und finden in den erweiterten Parodontalspalten nachgerade optimale Bedingungen, sich zu ernähren und zu vermehren. Noch dazu können sie sich dort den „normalen“ Hygienebemühungen vollständig entziehen. Da muss die fortgebildete Assistentin ran.

Deppe: Damit ist jetzt der Supergau für den Zahnhalteapparat eingetreten ...

Osswald: ...die Kombination von bakteriellem Infekt und funktioneller Überlastung ...

Deppe: ... die zu Knochenabbau führt. Je mehr Knochen abgebaut wird, desto weniger Zahn steht im Knochen, desto mehr steht im Mund, desto mehr wandert das Hypomochlion nach kaudal, desto größer ist die Auslenkung des nicht im Knochen stehenden Zahnanteils, desto größer sind die traumatischen Kräfte, die über die Wurzel auf den kontinuierlich kleiner werdenden Restknochen ausgeübt werden ...

Osswald: ... der noch dazu entzündlich

infiltriert und damit weniger widerstandsfähig ist.

Deppe: Reine Physik der Mechanik, Osswald!

Osswald: Hebelgesetz von Archimedes, Deppe. Kraft mal Kraftarm ist gleich Last mal Lastarm.

Deppe: Ein echter Teufelskreis ...

Osswald: ... der als Akutmaßnahme schleunigst unterbrochen werden muss.

Deppe: Das ist schon recht merkwürdig mit den Spezialisten. Überall rennen sie hinter der mechanistisch fixierten US-amerikanischen Lehre her ...

Osswald: ... und wenn es einmal ein echtes statisch-mechanisches Problem zu lösen gibt, jagen sie Bakterien.

Deppe: In der Endodontie ist es genau umgekehrt. Die ist fast vollständig mechanistisch fixiert und lässt die verantwortlichen Bakterien vor dem definitiven Verschluss am Leben. Das verstehe, wer will. Was soll man da machen?

Osswald: Man kann's nur immer wieder geduldig wiederholen.

Deppe: Und wie durchbricht man diesen Teufelskreis?

Osswald: Indem man in einem allerersten Schritt durch Einschleifen der UK-Front das Trauma beseitigt. Die wirkt dann auch gleich deutlich ästhetischer. Schauen Sie nur auf Abbildung 5.

Deppe: Toll. Da war die Patientin sicher sehr glücklich.

Osswald: Das können Sie laut sagen. Solch ein mit fortschreitender Jugend aufblühendes

Zahnsträußchen ist weder funktionell noch ästhetisch der Hit. Gerade Frauen leiden erheblich, wenn sie sich das tagtäglich beim Schminken ganz genau anschauen müssen.

Deppe: Das darf man aber nach der Lehrmeinung nicht!

Osswald: Die scheint wirklich immer noch zu gelten, Deppe. In der Folge wurde dieser Fall auf einer Parodontologie-Fortbildung genau mit diesem Ergebnis besprochen: Um Himmels willen nicht die UK-Front einkürzen!

Deppe: Das zeigt, wie wenig die Bedeutung des funktionellen Traumas in der Zahnheilkunde verstanden wird. Die Seitenzähne müssen dabei natürlich in stabiler Zentrik stehen.

Osswald: Das zeigt vor allem, wie dringend die Lehrmeinung verändert werden muss, damit sie nicht länger im Widerspruch nicht nur zu medizinischen Leitlinien, sondern noch dazu zu den universell geltenden Gesetzen der Physik steht. Alternativ könnte man durch Extraktion von Prämolaren Platz schaffen, den Engstand kieferorthopädisch auflösen und die UK-Front intrudieren.

Deppe: Das hört sich dann für den Regelfall des Erwachsenen doch etwas nach Overtreatment an, Osswald. Und der Fall aus Freiburg?

Osswald: Der kleine Italiener, der von Napoli träumt?

Deppe: Conny Froboes, 1962!

Osswald: Chapeau, Deppe. Ich sage doch, dass Sie ein alter Knochen sind.

Deppe: Es geht eben nichts über eine umfassende humanistische Bildung, Osswald.

Osswald: Sein Kumpel hat auf Tina gehört. Er hat zwar weder Alufelgen noch einen Zweitfernseher, lebt dafür aber relativ entspannt unter südlicher Sonne. Unser Patient hat das mit Marina vollständig vermasselt. Er ist hier geblieben, mit einer Deutschen verheiratet, arbeitet im Schichtdienst und muss sich durchbeißen.

Deppe: Schon wieder der Volksmund, Osswald. Sich durchbeißen, Zähne zusammenbeißen, verbissen sein, zerknirscht sein, die Zähne zeigen, ins Gras beißen usw. Das Leben ist hart. Nicht nur für einen in Deutschland in Schicht arbeitenden Italiener.

Osswald: Und manchmal kann man es einfach nicht mehr an den Zähnen haben. Dann kommen die Leute zu uns. Die

Knirscher und Presser sind die Psychosomatiker der Zahnheilkunde.

Deppe: Noch dazu hat er eine Tendenz zum Tiefbiss bei einseitigem Kreuzbiss ...

Osswald: ... und hat drei Molaren eingebüßt. Die anderen Zähne wandern in die Lücken, was zur Folge hat, dass sowohl die Front- als auch die Seitenzähne in allen Quadranten sehr deutlich auffächern.

Deppe: Also noch ein Fall, bei dem sofort alle Funktionsleuchten brennen müssen.

Osswald: Nichtsdestotrotz findet sich bei der Beschreibung beider Fälle kein Wort über Funktion oder unphysiologische Belastung der Zähne durch Malokklusion und/oder schlechte Gewohnheiten. Bei keinem Patienten wurde eine klinische Funktionsanalyse durchgeführt. Keiner wurde eingeschliffen. Keiner wurde in dieser Beziehung aufgeklärt. Und bei keinem wurde das Tragen einer adjustierten Schiene, zumindest während der Nacht, angeordnet.

Deppe: Dafür mussten beide Patienten den berühmten Cocktail schlucken, der nach dem renommierten Parodontologen van Winkelhoff benannt ist, nachdem beim Bakterienscreening die üblichen, in einem Falle jedoch nicht einmal alle üblichen Verdächtigen verhaftet werden konnten.

Osswald: Casablanca, Deppe, 1942.

Deppe: Einer der Besten, Osswald.

Osswald: Wenn man dem Volksmund glaubt, dann soll es ja durchaus möglich sein, Spatzen auch mit Kanonen zu treffen.

Deppe: Auch wenn diese Weisheit das Verfahren ausgesprochen unelegant charakterisiert.

Osswald: Was den van Winkelhoff-Cocktail betrifft, sind die potentiellen Nebenwirkungen weder selten noch zu verachten. Solch schwere Geschütze wie eine Kombinationsbehandlung mit hochdosiertem Amoxicillin und Metronidazol sollte man sich dringend für Fälle aufbewahren, in denen weniger belastende Therapien nicht den gewünschten Erfolg gebracht haben.

Deppe: Sonst muss man sich nicht wundern, dass es zu Resistenzen kommt und man irgendwann keine Pfeile mehr im Köcher hat.

Osswald: Oder keine Kugeln für die dicke Berta.

Deppe: Resistenzentwicklung gegen Antibiotika ist nicht von ungefähr eines der großen Themen der Medizin. Warum fa-

hren die Parodontologen gerade auf diesen Cocktail ab, Osswald?

Osswald: Ich denke, dass das genau so ist wie in der Endodontie. Ein Guru mit Gewicht verkündet etwas, und alle beten es nach, ohne dass sinnvollere Alternativen überlegt und erforscht werden. Funkzionieren tut er ja.

Deppe: Das ist bei dieser Dosierung nun wirklich kein Wunder.

Osswald: Alle leichten und die erdrückende Mehrzahl der fortgeschrittenen Par-Fälle kann man allerdings vollständig ohne Antibiotikagabe lösen. Schauen Sie einmal auf die Abbildungen 4 und 5. Zwischen beiden Aufnahmen liegen immerhin 14 Jahre. Diese Patientin hat nie ein Antibiotikum erhalten. Bis heute keinerlei Rezidiv. Die Patientin wurde nur einmal mittels geschlossener Kurettage behandelt. Sie betreibt aber eine ausgezeichnete Mundhygiene mit Interdentalbürstchen und trägt konsequent ihre adjustierte Oberkieferschiene.

Deppe: Was ist im dritten Quadranten passiert?

Osswald: Unfallmäßige, tiefe Kronenfraktur an 35, 36 und 37. Eine Antibiotika-Verordnung ist in unserer Praxis die besondere Ausnahme von der Regel. Das gilt sowohl für die Parodontologie als auch für die Endodontie.

Deppe: Auf den Nachweis von Bakterien kann man eigentlich grundsätzlich verzichten. Zum einen sieht man im Verlauf, ob ein Antibiotikum erforderlich ist, zum anderen sind es fast immer die mehr oder weniger gleichen Keime, die nachgewiesen werden. Und zum Dritten kann man sich auf die Ergebnisse nicht verlassen, weil sie abhängig von dem Labor sind, in das man die Proben schickt.

Osswald: Drei Labore, drei unterschiedliche Keimspektren, Deppe, und mindestens zwei unterschiedliche Antibiotikempfehlungen. Beim DNS-Sondentest mag das marginal anders sein, ändert aber grundsätzlich nichts an dieser Einschätzung.

Deppe: Das belegt die einschlägige wissenschaftliche Literatur.

Osswald: Da kann man besser gleich ex juvantibus therapieren. Insbesondere sollte man Antibiotika nur verordnen, wenn diese wirklich erforderlich sind. Ihr Missbrauch ist schließlich inzwischen endemisch.

Deppe: Wurde in der ZM überhaupt schon jemals ein parodontologischer Lehr-

fall veröffentlicht, der keinen Winkelhoff-Cocktail schlucken musste?

Osswald: Ich kann mich nicht erinnern. Ich kann mich aber an einen sehr leicht zu lösenden Fall erinnern, in dem er auch verordnet wurde, obwohl keineswegs eine ausreichende Zahl von Verdächtigen verhaftet werden konnte. War übrigens auch ein klassischer Funktionsfall.

Deppe: War das der Fall der psychisch auffälligen Patientin, die trotz aller Therapiemaßnahmen immer noch blutete, obwohl sie eine ausgezeichnete Mundhygiene betrieb und kaum Keime noch Beläge nachweisbar waren?

Osswald: Genau. Ein solcher Befund ist geradezu pathognomonisch für die funktionelle Überlastung durch schlechte Gewohnheiten. Solche Patienten brauchen kein Antibiotikum, sondern müssen konsequent eine adjustierte Aufbisschiene im Oberkiefer tragen.

Deppe: Warum im Oberkiefer, Osswald?

Osswald: Oben total, unten Stahl, ganz normal, Deppe.

Deppe: Man bekommt fast den Eindruck, dass jeder Fall, der über eine Gingivitis hinausgeht, von den Parodontologen an der Hochschule systematisch antibiotisch behandelt wird.

Osswald: Genau wie in den USA. Wenn man die vorgestellten Fälle anschaut, hat der Keimnachweis nicht einmal einen Einfluss auf die Antibiotikaverordnung. In Würzburg wird die Gabe des Winkelhoff-Cocktails mit dem Nachweis von *Aggregatibacter actinomycetemcomitans* begründet.

Deppe: Im Fall aus Freiburg konnte dieser Keim nicht nachgewiesen werden. Nichtsdestotrotz wurde mit gleicher Kombinationstherapie antibiotisch behandelt, ...

Osswald: ...wobei die Dosierung sogar fast verdoppelt wird. Begründet wird das damit, dass die Anwesenheit von *Aggregatibacter actinomycetemcomitans* durch einen DNS-Sondentest nicht ausgeschlossen werden kann.

Deppe: Wozu macht man ihn dann überhaupt? Dann kann man ihn auch gleich weglassen und stattdessen sorgfältiger auf die Klinik schauen.

Osswald: Noch dazu sind biochemische Gruppen der Spezies *Aggregatibacter actinomycetemcomitans* zwar durch Sequenzierung identifizierbar; unterschiedlich virulente Stämme lassen sich aber mit keiner der in der Parodontologie verwendeten

Nachweismethoden erkennen.

Deppe: Schrieb der sich nicht früher einmal *Actinobacillus actinomycetemcomitans*?

Osswald: Sehr gut, Deppe.

Deppe: Warum wird der dauernd umbenannt?

Osswald: Um die Allgemeinzahnärzte mit eingeschränktem Behandlungsspektrum nomenklaturmäßig einfacher von den Spezialisten mit der Lizenz zur wissenschaftsexplodierten lege artis-Behandlung unterscheiden zu können?

Deppe: Keine Witze, Osswald! Da gibt's aber einen einfachen Trick. Sagen und schreiben Sie einfach *A. actinomycetemcomitans*. Dann merkt es keiner.

Osswald: So machen es viele Spezialisten auch.

Deppe: Keine Polemik, Osswald! Die Einteilung der Parodontitiden wurde immerhin schon 1999 neu gestaltet.

Osswald: In meinen Augen übrigens nicht in jeder Beziehung zu ihrem Vorteil.

Deppe: Die Beschreibung der Ätiologie gibt aber doch wertvolle Hinweise.

Osswald: Natürlich ist das wichtig. Das, was mich aber bei der Therapie in allererster Linie interessiert, ist, ob die Parodontitis therapieresistent ist oder nicht.

Deppe: Und das extrem bedeutsame Wort „therapieresistent“ ist aus der Nomenklatur verschwunden.

Osswald: Honi soit qui mal y pense!

Deppe: Die neue Bezeichnung „Parodontitis apicalis“ statt „Apikale Ostitis“ betreffend gäbe es auch einiges anzumerken.

Osswald: Dabei ist es relativ unproblematisch, die Fälle, die tatsächlich ein Antibiotikum erfordern, von denen zu unterscheiden, bei denen man darauf verzichten kann. Das sagt einem schließlich die Klinik. In keinem Fall muss es aber immer gleich der Hammer-Cocktail sein.

Deppe: Zumindest nicht vor dem Feiernabend, Osswald.

Osswald: Und danach lieber einer von Schumann's, Deppe.

Deppe: Den Spruch werden leider nur die Münchner Touristen verstehen. Hätten Sie denn in den vorgestellten Fällen auf ein Antibiotikum verzichtet?

Osswald: Das kann ich nicht beurteilen, ich habe ja weder selbst behandelt noch den Verlauf beobachten können. Das kommt schließlich ganz auf die Klinik an.

Deppe: Und wie unterscheiden Sie die Fälle, die ins Näpfchen können, von de-

nen die ins Kröpfchen müssen?

Osswald: Grundsätzlich brauchen nur Fälle ein Antibiotikum, bei denen man Exsudat oder Pus aus den Taschen melken kann. Anlässlich der Erstuntersuchung streicht man die Tasche unter Fingerdruck nach koronal aus und schaut, was dabei aus dem Sulcus kommt. Zu diesem frühen Zeitpunkt werden bei uns die durch Funktionsstörungen komplizierten Fälle zunächst einmal klinisch funktionsanalytisch untersucht. Die einfacheren werden als Sofortmaßnahme eingeschliffen. Bei entsprechender Indikation wird ein Abdruck für die Oberkiefer-Schiene genommen. Diese wird beim ersten Vorbehandlungstermin eingegliedert und direkt im Mund in entspannter Zentrik adjustiert.

Deppe: Kommt Pus oder Exudat, ist das ja der eindeutige klinische Beleg, dass die Tasche aktiv ist.

Osswald: Wie in den beiden in der ZM vorgestellten Fällen, zu diesem frühen Zeitpunkt, eine Keimuntersuchung durchzuführen, ist weder hilfreich noch zielführend. Man weiß und sieht schließlich, dass es sich um eine bakterielle Infektion handelt.

Deppe: Für die anschließende Therapie in den vorgestellten Fällen hat die Qualität der nachgewiesenen Keime dann ja auch überhaupt keine Rolle gespielt.

Osswald: Genau so wenig zielführend ist es, wie in Würzburg, jetzt gleich hoch dosiert mit Antibiotika loszuklotzen. Ganz im Gegenteil. Wir wollen doch erst einmal herausfinden, ob die Patientin überhaupt ein Antibiotikum braucht. Wenn man so verfährt wie in Würzburg, bekommt praktisch jeder Patient ein Antibiotikum, wenn die Diagnose Parodontitis gestellt ist.

Deppe: Wenn man so verfährt, beraubt man sich noch dazu eines entscheidenden Kriteriums zur Verlaufsbeurteilung.

Osswald: Deutlich sinnvoller ist es, wie in Freiburg zunächst die systematische Vorbehandlung durchzuführen.

Deppe: Wie läuft die bei Ihnen ab?

Osswald: Systematisch, Deppe, ausgesprochen systematisch. Davon gehe ich jetzt einfach mal aus. Ich bin damit ja nicht befasst. Das machen Assistentinnen, die das gelernt haben und zuverlässig beherrschen. Zum Glück gibt es ja von der leichten Gingivitis bis zur wirklich schwersten, therapieresistenten Parodontitis alle Stadien. Es ist in der Praxis also über-

haupt kein Problem, die Assistentinnen langsam aber sicher an schwere Fälle heranzuführen.

Deppe: Jetzt aber mal systematisch, Osswald.

Osswald: Nach Aufklärung, Motivation und supragingivaler Zahnreinigung kurrettiert die Assistentin manuell in zwei bis vier Sitzungen alles, was ohne Anästhesie möglich ist. Bei einer geschickten Helferin geht da eine ganze Menge. In leichten bis mittelschweren Fällen werden in dieser Weise jeweils zwei Quadranten einer Seite behandelt, bei schwereren bis sehr schweren Fällen jeweils nur ein Quadrant. Ultraschall wird natürlich auch eingesetzt. Je nach Menge und Persistenz von Exudat und Pus, verordnen wir Chlorhexamed zum Spülen nach jedem Essen. Die systematische Vorbehandlung umfasst also mindestens drei bis maximal fünf Sitzungen. Besonders wichtig ist, dass die Assistentin genau schaut, ob der jeweilige Patient zuverlässig umsetzt, was ihm geraten wurde, insbesondere also, ob er sehr konsequent seine Interdentälbürstchen benutzt. Wenn er das nicht tut, fragen wir ihn, ob er vielleicht im nächsten Jahr wieder leiden will. Die allermeisten verzichten gerne darauf. Bei den anderen verzichten wir.

Deppe: Sie brechen die Behandlung ab?

Osswald: Es macht keinen Sinn, denjenigen Patienten unsere Arbeitszeit und unser gesamtes Know-how zur Verfügung zu stellen, die ihren Teil der Arbeit nicht leisten wollen, der unabdingbar ist, um ihr Problem zu lösen, ihre Erkrankung auszuhellen und den dann gesunden Zustand anschließend aufrecht zu erhalten. Bei der Parodontitis muss der Patient schließlich mindestens 90 % der Arbeit leisten, die erforderlich ist. Nach der Behandlung sind es – abgesehen vom Recall – sehr nahe an 100 %. Wenn ordentlich aufgeklärt und Tacheles geredet wird, ist aber nur eine sehr kleine Zahl der Patienten uneinsichtig. Man kann leider nicht allen helfen.

Deppe: Wie redet man Tacheles?

Osswald: Richtig Tacheles redet man nur in Notwehr, Deppe, quasi als ultima-ratio Reaktion. Ich sehe die Patienten ja während der Vorbehandlung gar nicht. Die Damen rufen mich nur, wenn sie nicht weiterkommen, weil die Patienten uneinsichtig sind.

Deppe: Und was sagen Sie dann zum Beispiel?

Osswald: „Wenn Sie nicht das tun, was von Ihrer Seite unbedingt erforderlich ist, werden Sie bald auf der Felge kauen! Jammern Sie mir also später nicht vor, dass Zahnersatz genau so teuer ist wie Alufelgen. Qualita costa soldi!“

Deppe: Jeder ist seines Unglücks Schmied!

Osswald: Nach der Vorbehandlung schaue ich mir den Patienten an. Lässt sich jetzt noch Pus oder Exudat aus der Tasche melken, kürettieren ich tief und geschlossen unter Antibiotikaschutz. Wenn das nicht der Fall ist, was die Regel ist, und die Schleimhaut zeigt, dass die Vorbehandlung erfolgreich war, kann man getrost auf Antibiotika verzichten.

Deppe: Kürettieren Sie nur geschlossen?

Osswald: Praktisch ja. Offen nur in seltenen Fällen, wenn ich beispielsweise augmentiere. Und auch da in aller Regel nur an Einzelzähnen.

Deppe: Im Freiburger Fall wurde anders verfahren. Vor der Vorbehandlung wurde klinisch nur an einem Zahn Pus gemolken. Nach der Vorbehandlung konnten deutliche Verbesserungen des parodontalen Zustandes festgestellt werden. Insbesondere im Oberkieferfrontzahnbereich war die Schwellung der Gingiva deutlich zurückgegangen, was sich zum einen an der klinischen Situation wie auch im Parodontalbefund durch Reduktion der Sondierungstiefen darstellte. Die Parodontalabszesse, die vorher bestanden hatten, waren ausgeheilt.

Osswald: Ich will das aus den oben genannten Gründen nicht bewerten, Deppe. Man kann nicht vorsichtig genug mit Aussagen über Fälle sein, die man selbst weder untersucht noch behandelt hat. Ein derart positiver Verlauf nach lediglich zwei Vorbehandlungsterminen in einem mittelschweren Fall gibt aber möglicherweise vielleicht doch eventuell einen nicht ganz ohne Weiteres zu neugierenden ganz kleinen Hinweis darauf, dass, bei aller Vorsicht, mit der diese Aussage getroffen werden muss, vielleicht nicht alles dagegen gesprochen hätte, es zunächst einmal ohne Antibiotikagabe zu versuchen.

Deppe: Warum eiern Sie plötzlich so rum, Osswald. So kenne ich Sie ja gar nicht. Liegt das vielleicht daran, dass es sich um zwei junge und ausgesprochen charmante Kolleginnen handelt, die die Fälle vorstellen?

Osswald: Sie könnten leicht meine Töch-

ter sein, Deppe. Restcharmemäßig möchte ich sie schließlich im Sinne von Oralmedizin gewinnen und fachübergreifend weiterbilden, anstatt sie in die Opposition zu schicken. Da herrscht für dermaßen junge Kolleginnen viel zu viel Gedränge.

Deppe: Es deutet einiges darauf hin, dass sowohl in Würzburg als auch in Freiburg jeder mittelschwere Parodontalfall unabhängig von der Ausgangssituation, dem Keimnachweis und dem klinischen Verlauf grundsätzlich mit dem van Winkelhoff-Cocktail behandelt wird.

Osswald: Wenn das so ein alter Knochen wie Sie sagt, Deppe, will ich dem natürlich auch nicht widersprechen. Sie bringen mich aber auch immer in unangenehme Situationen.

Deppe: Welches Antibiotikum verordnen Sie denn, wenn nach der Vorbehandlung noch Pus oder Exudat aus den Taschen kommt?

Osswald: Wenn das passiert, handelt es sich fast immer um einen schwereren Fall. Wir verordnen dann Doxycyclin-Kapseln von Ratiopharm, 100 mg, N2. Die Patienten nehmen für eine Woche 2x1, jeweils nach dem Frühstück und dem Abendessen, und anschließend 1x1 immer zur gleichen Tageszeit für drei Wochen. Wir haben also vier Wochen Zeit, die tiefe, geschlossene Kurettag unter Antibiotikaschutz durchzuführen, wobei wir eine Sitzung pro Woche anstreben. Man gewinnt so noch einmal Zeit, den Verlauf zu beobachten.

Deppe: Warum gerade Doxycyclin?

Osswald: Doxycyclin ist ein sehr gut verträgliches, preiswertes Antibiotikum mit sehr breitem Wirkungsspektrum auf grampositive und gramnegative Keime sowie einige große Viren. Darüber hinaus wirkt Doxycyclin ausgezeichnet auf *A. actinomycetemcomitans* und inhibiert die Kollagenaseaktivität ...

Deppe: ... die für die entzündlich-reaktive Knochendestruktion mitverantwortlich ist und von diesem Keim aktiviert wird.

Osswald: Ich habe bisher eigentlich noch keinen Patienten gesehen, der ein Rezidiv entwickelt hätte, solange er Doxycyclin einnahm.

Deppe: Dann gibt es also gar keine therapieresistente Parodontitis, Osswald?

Osswald: So kann man das nicht sagen, Deppe. Der Protzentsatz liegt bei indikationsgerechter Behandlung sicher aber deutlich niedriger als der, der in der Literatur angegeben wird. Es gibt nichtdesto-

trotz Fälle, die ausgesprochen progredient verlaufen und immer wieder Rezidive entwickeln. Manchmal hat man regelrecht das Gefühl, dass der Körper die Zähne loswerden will und abstößt. Davon habe ich in 20 Jahren aber allenfalls fünf oder sechs gesehen. Ich denke, dass es sich in wirklich therapieresistenten Fällen eher um eine Autoimmunerkrankung handelt, die sich gegen den eigenen Zahnhalteapparat richtet.

Deppe: Woraus schließen Sie das?

Osswald: Zwei dieser Fälle konnte ich anschließend implantologisch versorgen und betreue sie jetzt schon sehr viele Jahre. Bei keinem ist es jemals zu einem Rezidiv im Sinne einer Periimplantitis gekommen.

Deppe: Das ist natürlich lange kein Beweis, aber in jedem Fall ein interessanter Hinweis an die Wissenschaft.

Osswald: Und dann gibt es noch die Extremfälle, bei denen man erst alle Zähne unter geduldiger Desinfektion wurzelbehandeln muss, ehe man die Diagnose „therapieresistent“ stellt. Immerhin ist wissenschaftlich belegt, dass in den Pulpen von Zähnen mit tiefen, infizierten Taschen sehr häufig bereits teilweise heftige entzündliche Reaktionen ablaufen, auch wenn sie klinisch bis auf Lockerungsgrade beschwerdefrei sind. Das Keimspektrum in diesen Taschen ist ja das gleiche wie im gangränösen Zahn.

Deppe: Verordnen Sie den van Winkelhoff-Cocktail denn nie?

Osswald: Es gibt tatsächlich einige Fälle, bei denen es trotz optimaler Mitarbeit des Patienten und regelmäßiger Betreuung im Recall nach einiger Zeit zu Rezidiven kommt. Da habe ich das schon auch probiert. War aber dann auch nicht in jedem Fall von nachhaltigem Erfolg gekrönt. Da ich ja weiß, dass der Fall schon einmal unter Doxycyclin ausgeheilt ist, mache ich es mit sehr gutem Erfolg anders. Den van Winkelhoff-Cocktail würde ich verordnen, wenn Doxycyclin erst gar nicht anschlagen würde. Aber wie gesagt, solche Fälle sehe ich nicht. Das heißt aber keineswegs, dass es sie nicht geben mag. Sie müssen aber ausgesprochen selten sein.

Deppe: Und wie gehen Sie in Rezidivfällen vor?

Osswald: Wie die Amerikaner, Deppe. Unter dem Markennamen Periostat gibt es in den USA ein Medikament, das die Amerikaner in schweren Fällen als Lang-

zeitmedikation verordnen.

Deppe: Das ist sauteuer, Osswald.

Osswald: Als Wirkstoff enthält es nichts anderes als Doxycyclin in einer noch nicht antibiotisch wirksamen Dosierung von nur 20 mg. Davon geben die Amerikaner zwei Tabletten, also 2 x 20 mg pro Tag,

über mehrere Monate bis zu einem Jahr. Ich gebe aber kein Periostat, sondern Doxyderma, 50mg. Die Tabletten kann man sehr gut teilen.

Deppe: Das ist saubillig, Osswald.

Osswald: Es handelt sich ja auch um einen ganz alten Hut aus der Dermatologie,

Deppe.

Deppe: Doxy wie Doxycyclin und Derma wie Dermatologie. Die Phantasie der Marketingleute scheint mir in diesem Fall relativ begrenzt.

Osswald: Das ist noch gar nichts. Im Bayerischen Ärzteblatt wurde über Jahre

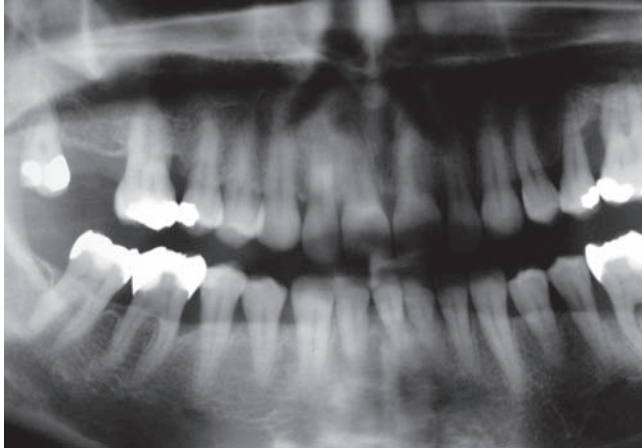


Abb.6: Ausgangsbefund bei einer Bruxerin in 1992 mit vom Vorbehandler als therapieresistent eingestufteter Parodontitis

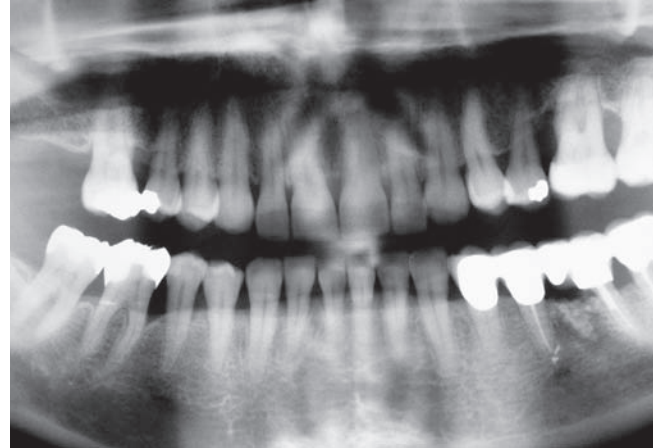


Abb.7: Nach indikationsgerechter, die Funktionsstörung einschließender Therapie sistiert der Knochenabbau auch noch nach 14 Jahren.

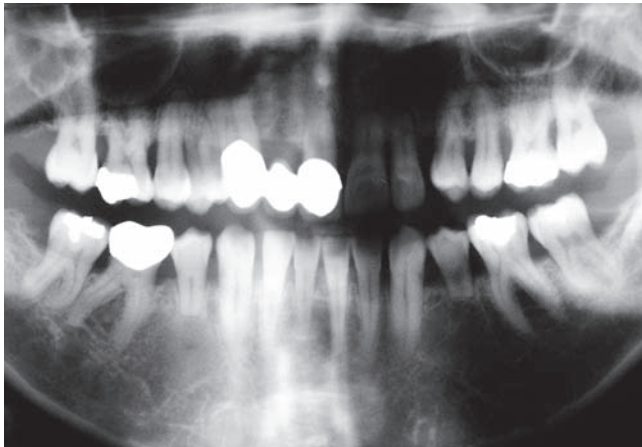


Abb.8: Vermeintlich therapieresistente Parodontitis bei Zustand nach KFO-Behandlung bei einem relativ jungen Patienten

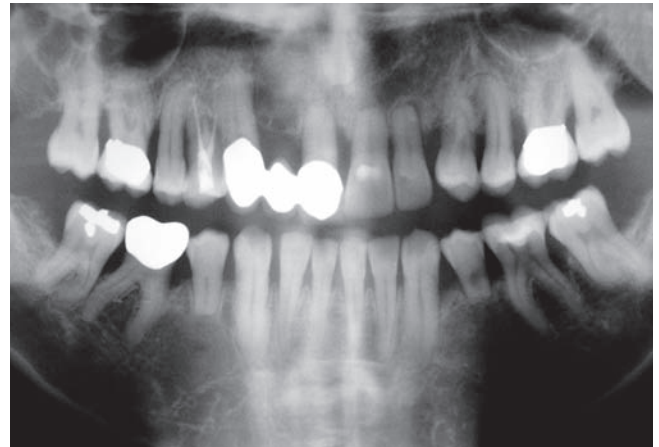


Abb.9: Nach fünf Jahren ist es aufgrund der indikationsgerechten Therapie nicht zu weiterem Knochenabbau gekommen.

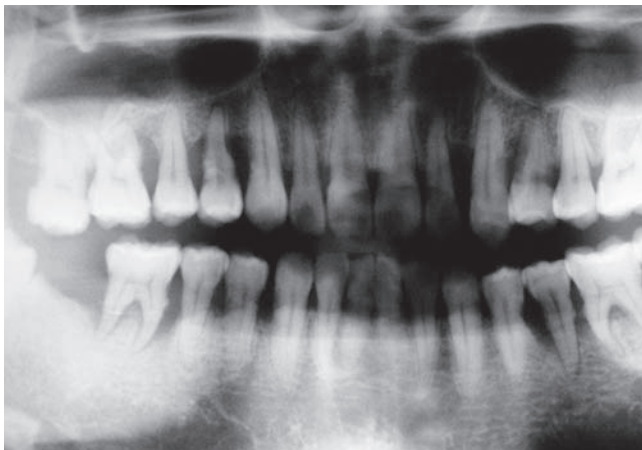


Abb.10: Die Kombination von funktioneller Überlastung und bakteriellem Infekt führt zum „Supergau“ für den Zahnhalteapparat.

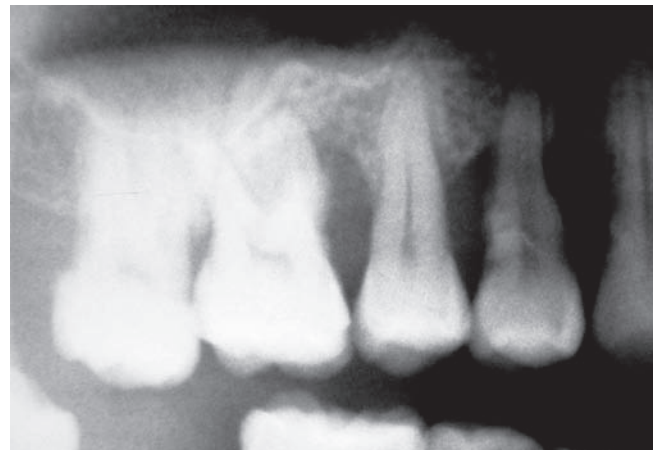


Abb.11: Der Zahn 17, der als einziger keinen massiven Knochenabbau aufweist, steht außerhalb jeglicher Funktion.

ganzseitig für ein Mittel geworben, das Antifönon hieß.

Deppe: Kein Witz, Osswald?

Osswald: Kein Witz, Deppe. Doxyderma ist doch nicht schlecht. So kann ich mir das wenigstens merken. Ich bin ja nicht mehr der Jüngste. Es gibt eine sehr aggressive, ausgesprochen therapieresistente Form der Akne, die zu ausgeprägter Narbenbildung führt. Die wurde schon vor mindestens 30 Jahren mit subantibiotisch dosierter Doxycyclin-Gabe über einen sehr langen Zeitraum erfolgreich behandelt.

Deppe: Wie gehen Sie bei einem Rezidiv genau vor?

Osswald: Ich wiederhole die Kur mit 2x100 mg für eine Woche und 1x100mg für drei Wochen. Dann gebe ich eine Tablette Doxyderma täglich für vier Wochen, anschließend eine halbe Tablette täglich für sechs Monate. Die Abbildungen 7 und 8 zeigen einen solchen Fall bei einem relativ jungen Mann bei Zustand nach KFO-Behandlung. Zwischen beiden Aufnahmen liegen mehr als fünf Jahre.

Deppe: Sind die Zähne überhaupt fest?

Osswald: Lockerungsgrad 0 bis 1, Deppe. Erstaunlich, oder? Bei diesem Patienten war es trotz guter Hygienebemühungen ca. sechs Monate nach Abschluss einer erfolgreichen Par-Behandlung zu einem Rezidiv gekommen. Er hat wie oben beschrieben dann über sechs Monate täglich eine halbe Tablette Doxyderma genommen. Jetzt ist er fast zwei Jahre rezidivfrei. Man muss während der Zeit der Einnahme natürlich vom Allgemeinarzt regelmäßig die Leberwerte kontrollieren lassen.

Deppe: Bleiben alle Patienten nach Absetzen von Doxyderma rezidivfrei?

Osswald: Zumindest ein erklecklicher Prozentsatz über eine sehr lange Zeit, wie wissenschaftliche Untersuchungen bei der Anwendung von Periostat belegen. So viele Fälle, dass ich darüber eine eigene, verbindliche Aussage machen könnte, habe ich zum Glück nicht.

Deppe: Haben Sie eine Idee, wie man den Spezialisten für Parodontologie nahe bringen könnte, welche bedeutsame Rolle die Funktion als Kofaktor in der Parodontologie spielt?

Osswald: Vielleicht mit diesem Supergau aus Abbildung 9 und 10, die den Röntgenbefund einer Extrem-Bruxerin mit generalisierter Parodontitis zeigt? Quasi der Supergau. Der einzige Zahn, bei dem es

nicht zu einem massiven Knochenabbau gekommen ist, ist der 17, ...

Deppe:der der einzige ist, der außerhalb jeglicher Funktion steht! Das ist ja ein ziemlich deutlicher Hinweis.

Osswald: Es sei denn, man redet sich ein, es gäbe Bakterien, die isoliert den 17 nicht befallen, Deppe.

Dr. Dr. Rüdiger Osswald ist niedergelassener Vertragszahnarzt in München, Geschäftsführer des BVAZ und Referent der Akademie für Praxisnahe Zahnheilkunde (APZ).

ZA Christian Deppe lebt in Münster. Er vertritt hier seine ganz persönliche, eigene Meinung.

Vortragsreihe

»Aus der Praxis – für die Praxis«

Termine:

- ▶ Kaiserslautern: 31.05.2008
- ▶ Bad Wörrishofen: 07.06.2008
- ▶ Hamburg: 28.06.2008
- ▶ Berlin: 12.07.2008
- ▶ Münster: 13.09.2008
- ▶ Köln: 18.10.2008

Teilnahmegebühr: 249,- € (inkl. MwSt.)

Fortbildungspunkte: 5

Anmeldung und Information:

Akademie für praxisnahe Zahnheilkunde GbR

Ottostraße 22
D-82319 Starnberg
Telefon: +49 (0)8151 78245
Telefax: +49 (0)8151 78244
E-Mail: apz@gmx.net
Internet: www.apzonline.net

Weitere Informationen

Dr. Dr. med. dent. Rüdiger Osswald

Fritz-Hommel-Weg 4
D-80805 München
Telefon: +49 (0)89 3618030
Telefax: +49 (0)89 36100294
E-Mail: ruediger.osswald@t-online.de
Internet: www.tarzahn.de